

# BYNA AL TIMOL SE WONDE WAS OPPERVLAKKIG

Deur 'n Hofverslaggewer

Vyf van die ses voordoodse beserings aan Timol wat gister in die hof bespreek is, is oppervakkig, toon geen tekens van geweld nie en is minstens vyf tot agt dae oud. (Timol is vyf dae lank deur die polisie aangehou).

Só het dr. N. J. Schepers, senior staatspatoloog, gister in die Johannesburgse landdroshof getuig. Hy het getuienis gelewer in die geregtelike ondersoek na die dood van Ahmed Timol, die Indiëraangehoudene wat op 27 Oktober verlede jaar dood is nadat hy uit die tiende verdieping op John Vorsterplein geval het.

Dr. Schepers is weer na die getuiebank geroep nadat die hof verlede week verdaag het sodat die vyf patoloë wat by die saak betrokke is, eenstemmigheid oor Timol se wonde kon bereik.

Volgens hul bevindinge het Timol altesaam tien beserings voor sy dood opgedoen. Vyf hiervan is skaafplekke met rowe op en die ander vyf is kneusplekke. Adv. S. A. Cilliers (namens die polisie) het dr. Schepers in kruisverhoor oor elkeen van die wonde uitgevra.

## Skaafplek

Die eerste voordoodse besering is twee skaafplekke met rowe op die regterskouerbeen. Dr. Schepers het gesê die een skaafplek is so oud dat dit buite

rekening gelaat kan word. Die ander skaafplek is volgens sy bevinding minstens vyf dae oud en moontlik ouer as agt dae.

Hy het gesê dit is 'n baie klein rofie en hy kan geen tekens van geweld bespeur nie.

Dr. Schepers het getuig dat hy al sy bevindinge gegrond het op 'n verslag van dr. I. Robertson, 'n Australiese spesialis wat 'n noukeurige studie van die ouderdom van wonde gemaak het. Hy het erken dat nie hy of enige een van die ander patoloë enige navorsing in dié verband gedoen het nie en almal hulle op die verslag verlaat het.

Oor die skaafplek op Timol se regterheup het dr. Schepers getuig dat dit 'n oppervlakkige besering is wat mens in die

allegaagse lewe kan opdoen en deur geen ernstige geweld veroorsaak is nie. Dié besering is ook vyf tot agt dae oud.

## Gestamp

'n Skaafplek aan die regterelmoog wat minstens vyf dae oud moet wees, is ook oppervlakkig van aard en moes deur krag van geringe aard veroorsaak gewees het. Dr. Schepers het ontken dat die besering enige bewyse van aanranding of geweld toon.

Op die regterskouerblad was daar 'n oppervlakkige besering met 'n roef wat al begin afval het. Dié besering het dr. Schepers as minstens vyf dae oud beskryf. Hy het gesê dit kon selfs nege tot twaalf dae oud wees.

Op Timol se linkervoorarm is daar 'n redk groot skaafmerk gevind wat gelyk het of dit deur 'n hui of deur 'n stamp teen 'n harde voorwerp wat liniër van aard is, veroorsaak kon gewees het. Dr. Schepers het getuig dat die wond meer geweld toon as die ander besering, maar dat dit maklik is om so 'n besering op te doen deur 'n die arm te swaai en dit teen 'n voorwerp te stamp.

Ook die besering was volgens sy bevinding minstens vyf tot agt dae oud.

Dr. Schepers het getuig dat hy die ouderdom van die beserings nie meer akkuraat kan bepaal nie omdat hy nie self navorsing gedoen het nie.

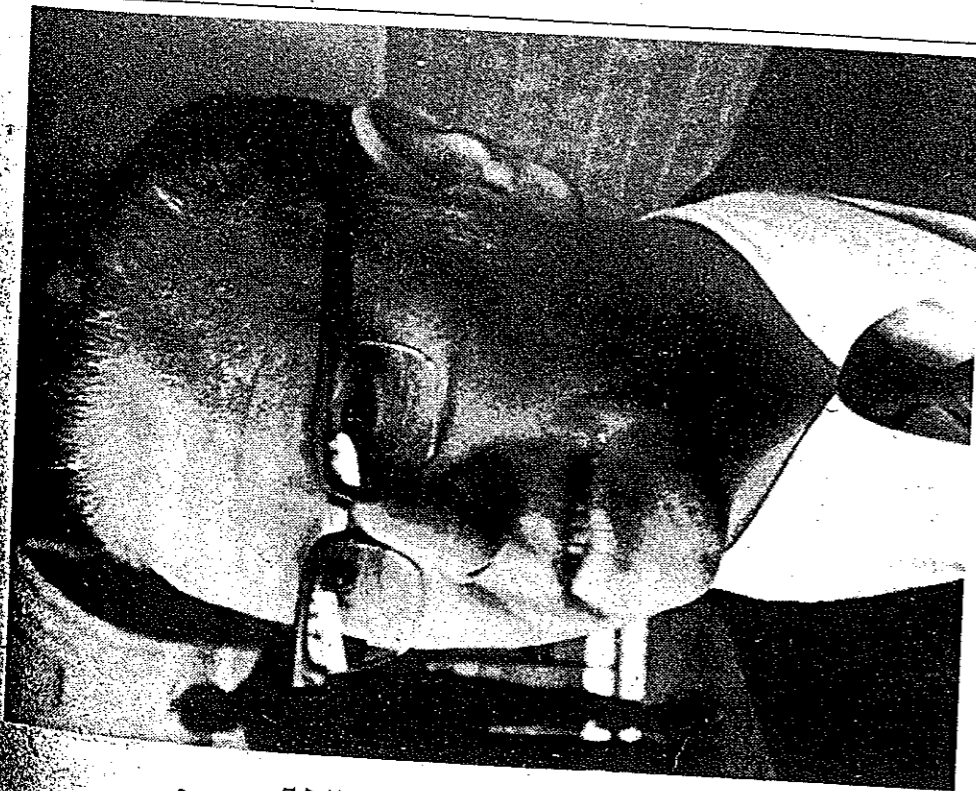
Oor twee kneusplekke — op die regterbobeen en aan die linkerkant van die bors — wou dr. Schepers geen ouderdom noem nie. Hy het gesê dit is amper onmoontlik om die ouderdom hiervan te bepaal. „Ek kan net sê dit is ou beserings.”

Oor 'n kneusplek op die regterboarm, het dr. Schepers gesê dit kan vyf tot agt dae oud wees, maar hy kan nie met sekerheid sê nie. Dié besering kon veroorsaak gewees het deur 'n hand wat hom hard aan die arm gegryp het, maar dit is onwaarskynlik.

Dr. Schepers het gesê hy meen die kneusplekke aan die linkerkant van Timol se bors is nie deur geweldige krag veroorsaak nie, want dan sou daar gebreke ribbes gewees het.

„'n Skop met 'n skoen, 'n hou met 'n stomp voorwerp of verkeie vuishoue kon dit veroorsaak het. Mens kan nie volgens die kneusplek oordeel of hierdie

besering pynlik was nie, of, dien wel, hoe pynlik of hoe harde slag dit veroorsaak het.” Die ondersoek duur voort.



DR. N. J. SCHEPERS